

PACIENTE FISSURA COM CÁRIE DE MAMADEIRA: A COMPREENSÃO E A REABILITAÇÃO DE UM CASO

A CLEFT PALATE PATIENT PRESENTING RAMPANT BABYBATTLE CARIES. A CASE REPORT.

*Aronita Rosenblatt

** Vânia de Araújo Mesquita

RESUMO

No presente trabalho, o relato de um caso de reabilitação oral de um paciente de 5 anos, operado de fenda labial, envolvendo: lábio, processo alveolar e palato duro, com remanescente de fístula palatina. A discussão sobre a anomalia congênita apresentada, além da etiologia da mesma, antecede a fase clínica dessa apresentação. Orientação

da dieta, para controle dos processos carióticos ativos, fluoroterapia e reconstruções protéticas, foram alguns dos procedimentos clínicos realizados, além da expansão palatina ortodôntica e prótese removível inferior, para finalizar o tratamento, que restabeleceu a função, sorriso e alegria do menor em questão.

UNITERMOS

Fissura Palatina, etiologia, ocorrência, cárie de mamadeira, tratamento.

SUMMARY

The authors present a case Report of a Class III Cleft Patient presenting baby bottle caries, who have been submitted to 4 previous oral operations and had his dental care overlooked by parents and Medical Doctors. The dental conservative treatment was described in terms of endodontic, restorative and prosthetic treatment of the remaining deciduous teeth. The chronology of eruption of the

permanent successors was expected to be delayed as shown by radiographic examination. The orthodontic appliance for expanding the maxilla was also presented. The factors determinants of the deformity were discussed, and the poor relation of Dentistry and medicine was mentioned in the account of the neglected dietary advises and late facial growth orientation.

UNITERMS

Class III cleft, orthodontic treatment, clinical treatment of bottle caries, Prosthetic treatment of baby bottle caries.

INTRODUÇÃO

A FISSURA LÁBIO-PALATAL

A fissura lábio-palatina, segundo Hayward e James (1977), é uma malformação congênita que pode ser vista, sentida e ouvida e, faz da criança uma deficiente. Requer tratamento complexo e de longo prazo e, a frequência da sua ocorrência na população caracteriza, a anomalia, como um problema de saúde pública. Na hierarquização dos problemas de saúde bucal, essas lesões estão no

quarto lugar de incidência (Chaves, 1986). Devido à falta de um completo conhecimento da sua etiologia, medidas preventivas ainda não são passíveis de aplicação para a eliminação dessa deformidade.

De acordo com Shafer et al (1977), as fendas da face ocorrem em consequência de falhas no desenvolvimento dos processos embrionários responsáveis pela formação facial. Esses processos são constituídos por

*Profª. Adjunta Doutora de Odontopediatria
Faculdade de Odontologia de Pernambuco-
UPE

** C.D. Especialista em Odontopediatria

massa mesodérmicas separadas por sulcos ectodérmicos. Por alguma razão, o mesoderma não penetra nesses sulcos, levando à destruição do ectoderma e conseqüente formação de fendas, que podem ser completas ou não. Entre as fendas faciais, a mais importante é a fenda labial, sendo o lábio superior, o mais afetado

O sexo feminino é mais suscetível à apresentação de anomalias mais graves.

As fendas se apresentam combinadas ou isoladas. Nas fendas isoladas, que ocorrem principalmente no sexo feminino, 50% dos casos estão associados a outras anomalias, tais como: hidrocefalia, microcefalia, polidactia, sidactilia, cardopatias congênicas e outras.

Zagarelli et al (1982), ressalta que a fenda palatal ocorre duas vezes mais no sexo masculino que no feminino, sendo 70% dos casos no lado esquerdo, 25% dos casos é bilateral e 5% no lado direito. Essa, atinge freqüentemente o processo alveolar e palato. A fenda do processo alveolar pode passar entre incisivos central e lateral superior, incisivo lateral e canino e distal de canino. Essa variação está relacionada com a formação da lâmina dentária após à fusão dos processos faciais, o que leva ao desenvolvimento dos brotos dentários em qualquer posição em relação à fenda.

Observa-se portanto, dentes extra-numerários, dentes deslocados para o interior da fenda, dentes dentro das fossas nasais coroas encurvadas e ausência de elementos dentários.

Como conseqüência das fendas palatinas, a amamentação se faz precariamente, devido à regurgitação, o que prejudica a nutrição. 30 a 40% dos afetados apresentam deficiência auditiva.

A fenda do palato se estende anteriormente da úvula até pré-maxila, onde pode desviar para direita ou esquerda ou se dividir em ambas direções separando a pré-maxila. A forma mais leve no palato é a úvula bífida, o que acarreta deficiência de fala.

Laforrest et al (1977), salientam a importância de uma equipe de saúde, para a reabilitação dos fissurados, constando de: Pediatra, Odontopediatra, ortodontista, Cirurgião Buco-Maxilo-Facial, Cirurgião plástico, psicólogo, fonoaudiólogo, assis-

tente social e Otorrinolaringologista.

Stafner et al (1982), ressaltam ainda a importância do exame radiográfico no diagnóstico dessas deformidades, e comentam ser a hereditariedade o fator etiológico, isolado, o mais importante para a determinação de deformidade.

Embora a sua forma de transmissão não esteja, ainda, determinada, fatores ambientais, com stress, alcoolismo, infecções, drogas e toxinas na gravidez, são comumente responsabilizados como causas associadas a ocorrência da deformidade.

A CÁRIE DE MAMADEIRA

A cárie de mamadeira é assim denominada, pois é uma síndrome causada pelo aleitamento prolongado, com leite acrescido de açúcar, na hora de dormir.

A sua característica é o aparecimento súbito, após os 18 meses, afetando todos os dentes, principalmente a face vestibular, na cervical de caninos e incisivos anteriores. Entre as crianças de 18 a 30 meses, atendidos na Faculdade de Odontologia de Pernambuco, 38% são portadoras dessa doença (Coimbra e Rosenblatt, 1992)

CASO CLÍNICO

L.F.L., menino de 5 anos, compareceu à Clínica de Especialização de Odontopediatria, da Faculdade de Odontologia de Pernambuco, para o seu primeiro atendimento clínico odontológico (fig 1), apresentando fenda lábio-palatal esquerda, na região distal do incisivo lateral esquerdo. O paciente fora encaminhado pela clínica de graduação da mesma Faculdade, para condicionamento, devido a dificuldade no manejo do comportamento do menor, que se apresentava não cooperativo, Klatchoan, (1993) O registro da dieta

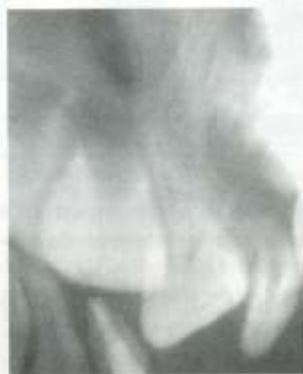

FIGURA 1

revelou o consumo de bebidas e comidas açucaradas, entre as refeições, sem respeitar intervalos.

O planejamento do tratamento constou de: orientação dietética, exodontias dos restos radiculares dos molares decíduos inferiores e tratamento endodôntico dos molares decíduos superiores. Apesar das sucessivas cirurgias para a correção da fenda palatina, o paciente ainda apresentava uma fístula palatina, na região cirurgiada.

SEQUÊNCIA DO TRATAMENTO CLÍNICO

Orientação dietética e fluoroterapia para adequação do meio bucal.

O exame do modelo de estudo revelou o estreitamento do arco superior, correspondente à diminuição do hemi-arco esquerdo, lado fissurado.

Com a ausência dos incisivos central e lateral esquerdo decíduos e a detecção de retardo na cronologia de erupção, com exame radiográfico, procedeu-se a realização de tratamento endodôntico conservador do incisivo central superior direito, decíduo e a fixação de pino confeccionado com pino ortodôntico, recoberto com resina composta fotopolimerizável (figs 2 e 3), para fixação de ponte fixa adesiva. Os demais dentes anteriores acometidos de cárie de mamadeira foram restaurados com materiais adesivos (fig 4).

Um expansor ortodôntico de mola foi instalado para o alargamento do arco superior (figs 7 e 8).

DISCUSSÃO

Paciente de comportamento típico dos portadores desta anomalia, segundo, Hayward, et al (1977), Laforrest et al, (1977), Shafer et al, (1977), amedrontado, psicologicamente em fase de transição para a meninice, Klatchoian (1993), em atraso em relação à sua idade cronológica de 5 anos. O tratamento com carinho e paciência levou ao condicionamento desejado; com a finalização do tratamento, apresentou-se extrovertido e alegre.

A criança, outrora consciente da sua deficiência, ao se ver reabilitado, deu-se conta de ser igual aos outros; já socializava com outras crianças na sala de espera.

A orientação dietética é de primeira

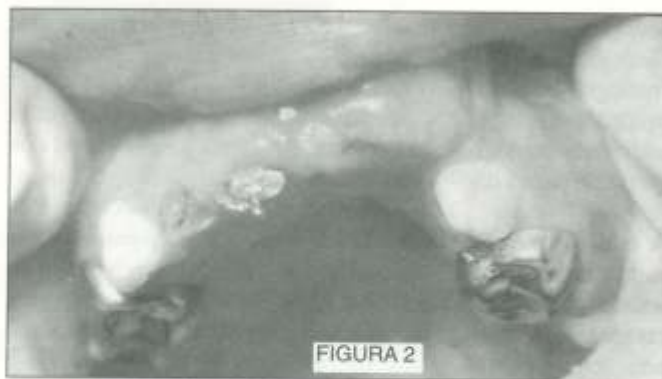


FIGURA 2

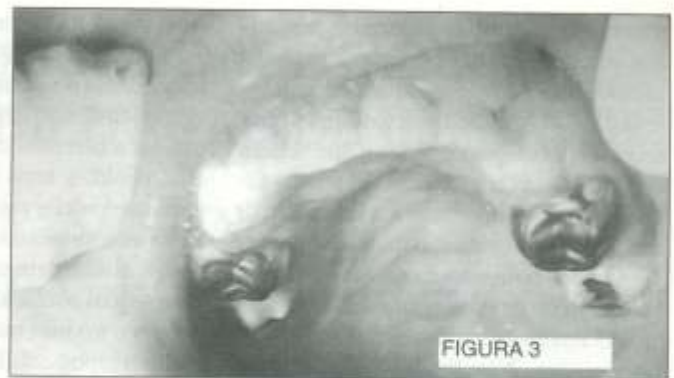

FIGURA 3

importância, principalmente em relação aos fissurados, que necessitam de dentes hígidos para a instalação precoce de aparelhagem ortodôntica. For as instruções de evitar a cárie de mamadeira, as mães dessas crianças deveriam receber um guia sobre a dieta do desmame, (Holt e Mynihan 1996, Rosenblatt, 1997), para evitar a cronicidade dos processos carióticos instalados, além de informações, a exemplo das contidas no COMA(1989), com vistas à saúde integral do paciente. A importância do Assistente Social e do Agente de Saúde, Bentley e Holloway (1993), na orientação precoce sobre o processo saúde-doença é fundamental para agilizar as etapas de reabilitação desse deficientes.

CONCLUSÃO

O tratamento clínico realizado foi longo e complexo, em termos de saúde pública.

Como foi relatado, na hierarquização dos problemas de saúde oral, essas lesões se encontram em quarto lugar de incidência (Chaves,1986) e, é na frágil integração pediatra/ odontopediatra, Coimbra et al, 1992, Coimbra e Rosenblatt, 1995, Nunn in Murray, 1996, que reside o aumento da gravidade do problema.

Se a etiologia da deformidade é desconhecida, a prevenção da cárie e orientação do crescimento facial são assuntos por demais conhecidos, na atualidade, e devem preceder as fases cirúrgicas do caso.



FIGURA 4

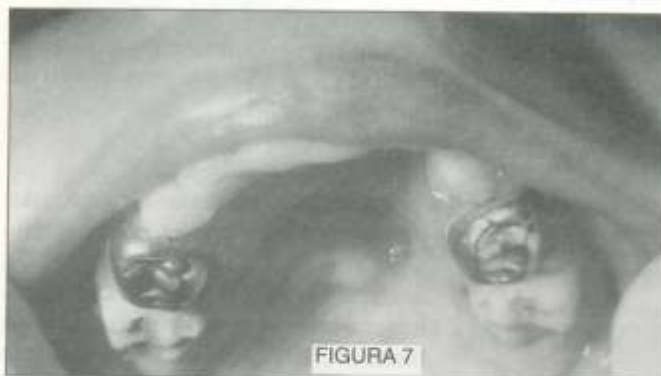

FIGURA 7

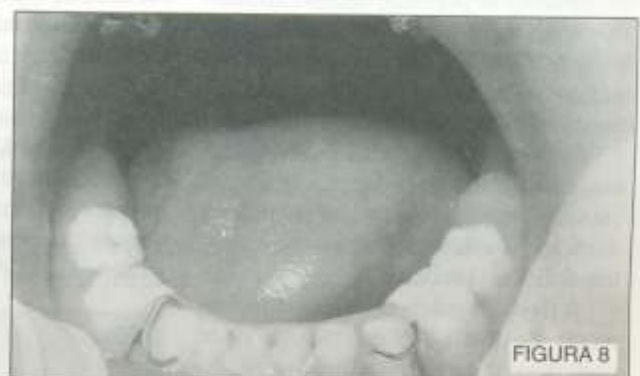

FIGURA 8

REFERÊNCIAS BIBLIOGRÁFICAS

1. CHAVES, M.A. *Odontologia Social*. 3.ed. S.Paulo: Artes, Médicas, 1986. p. 24-25

2. COIMBRA, A. & ROSENBLATT, A et alii.,

Integração pediatra odontopediatra com vistas à saúde integral do paciente. In:

CONGRESSO PERNAMBUCANO DE ODONTOLOGIA. CONGRESSO NORTE E NORDESTE DE

ODONTOLOGIA, 6ª, 25 de março de 1992.

3. COIMBRA, A. & ROSENBLATT, *Integração Pediatra/Odontopediatra Na Saúde Bucal da Primeira Infân-*

cia. 40. **Livro anual** do Grupo Brasileiro de Ortodontia Odontopediatria. 1995.

4. HAYWARD, J.R. In: KRUGER, G. A. **Cirurgia Bucal e Maxilo-Facial**. 5 ed. Rio de Janeiro, Guanabara Koogan, 1977. cap.21.p. 310-324
5. HOLT R.D. & MONYNIHAN, P.J. The Weaning Diet Dental Health. **Brit Dent J**, 181:254-258, 1996.
6. KLATCHOIAN, D. A. **Psicologia Odonto-pediátrica**. São Paulo, Sarvier, 1993. p. 37-59
7. LAFORREST, D. & GARNER, W. & BAILEY, D. In: MAC DONALD, R.

Odontopediatria. 2.ed. Rio de Janeiro, Guanabara Koogan, 1977. Cap.21.p. 310-324

8. NUNN H.J. Handicap in perspective. In: MURRAY, J. J. **The prevention of dental disease**. Oxford, University Press Oxford, 1996. p.415-440
9. ROSENBLAT, T. **Dental Care for Preschool Children in Brazil**. Wcpd-97. Cape Town. South Africa. 8-11 de out. 1997.
10. SHAFFER, W. & HINE, M. & LEVI, B. **Patologia Bucal**. 3.ed. Rio de Janeiro, Interamericana, 1977. cap. 1, p. 9-13

11. STAFNER, E & GIBILISCO, J. A. **Diagnóstico Radiográfico Bucal**. 4. ed. Rio de Janeiro, Interamericana, 1982. p.34

12. ZAGARELLI, E. & KUTSCHER, A. & HYMAN, G. **Diagnóstico das Doenças da Boca e dos Maxilares**. 2.ed. Rio de Janeiro, Guanabara Koogan, 1982. cap.121, p. 512-514

Endereço: Aronita Rosenblatt
Av. Boa Viagem 560-Boa Viagem,
Recife. CEP 51011-000

PROPEGE. Fone: 4211368
E-mail-rosen@nlink.com.br

LABORATÓRIO DE PATOLOGIA BUCAL FO/UFMG

Exames de Anátomo-Patologia
FACULDADE DE ODONTOLOGIA DA UFG

EQUIPE: Prof. Elismauro F. Mendonça
Prof.ª Eneida F. Vêncio
Prof.ª Eliete N. da Silva

Praça Universitária, esq. C/ 1ª Avenida
Fone: (062) 202-2257

Charles Moraes

Mestrado Bauru/USP
CRO-3823-IS

ORTODONTIA

Centro
Comercial
Sebba
Rua 94
Esq. C/84
Sala 206
S. Sul
Fone:
212-1555

C.I.D.A.

CLÍNICA INTEGRADA EM DIAGNÓSTICO
E ATENDIMENTO EM PERIODONTIA
E IMPLANTES OSSEOINTEGRADOS

Dra. Maria Aparecida Silva
PERIODONTIA - IMPLANTE - CRO - 1840

Alameda dos Buritis, nº 408 - Ed. Buriti Center - sala 601
Centro - Goiânia GO
Fone (062) 223-3330 / Telefax (062) 225-8637



Periodontia
Implantes Osseo Integrado

Dr. Paulo César Tavares
CRO-GO 2373/Exp. 374
Rua 5, nº 1140 - Ed. Paladium Center - Sl. 105 - S. Deste
Fone: 215-1225 - Goiânia-GO

Cir. Buco Maxilo Facial
Implantes Osseo Integrado

Dr. Luival Reis de Oliveira
CRO-GO 1260
Av. 171, nº 63 - Setor Bueno
Fones: 281-5677 / 281-7238 - Goiânia-GO